



УДК 617.55-089+616-082+616.45



БАБИЙ А.М.¹,

ШЕВЧЕНКО Б.Ф.¹,

РАТЧИК В.М.¹,

КУНКИН Д.Д.²

¹ГУ «Інститут гастроентерології НАМН України», г. Днепропетровск

²Інститут електросварки ім. Е.О. Патона НАН України, г. Киев

ОПЫТ ПРИМЕНЕНИЯ ОТЕЧЕСТВЕННОЙ ВЫСОКОЧАСТОТНОЙ ЭЛЕКТРОСВАРИВАЮЩЕЙ ТЕХНОЛОГИИ В ХИРУРГИЧЕСКОМ ЛЕЧЕНИИ БОЛЬНЫХ С АБДОМИНАЛЬНОЙ ПАТОЛОГИЕЙ

Резюме. Представлен опыт применения у 176 больных технологии электросваривания биологических тканей отечественным высокочастотным электрическим генератором ЕК 300 М1 в открытой и лапароскопической хирургии при абдоминальной патологии. Анализ полученных результатов свидетельствует, что электросваривание живых тканей обеспечивает надежный гемостаз, способствует процессам репарации тканей после их разъединения.

Ключевые слова: высокочастотное электросваривание, абдоминальная хирургическая патология, гемостаз.

Актуальность проблемы

В абдоминальной хирургии при проведении оперативных вмешательств давно с успехом используются различные физические факторы и созданные на основе их действия медицинские приборы — монополярной электрокоагуляции, крио-, ультразвуковой, лазерный и плазменный скальпель [1]. Наиболее доступным и распространенным в Украине является метод монополярной электрокоагуляции [2]. Однако его использование сопровождается рядом отрицательных явлений: термическим повреждением ткани на неконтролируемую глубину, что приводит к ожогу и некротическим изменениям окружающих тканей и, как следствие, к развитию воспаления, что удлиняет сроки заживления раны, к деформации и формированию грубой рубцовой ткани [3]; возможностью остановить только капиллярное кровотечение, т.е. перекрыть сосуд диаметром до 1 мм [4]; налипанием ткани на наконечник инструмента, что снижает эффективность и требует его чистки, удлиняя оперативное вмешательство; повышенным образованием токсического дыма с

неприятным запахом во время выполнения гемостаза [5].

Для того чтобы восстановление физиологических функций оперированного органа или ткани проходило довольно быстро и не вызывало осложнений, термическое воздействие должно быть, с одной стороны, минимальным, с другой — достаточным для получения надежного гемостаза или соединения. Этим требованиям соответствует процесс биполярного электросваривания мягких живых тканей в отличие от традиционного процесса монополярной электрокоагуляции и других разновидностей физического воздействия, при которых перегрев или переохлаждение ткани в месте расположения электродов приводит к утрате ее жизнедеятельности [6].

Одним из сравнительно новых направлений в хирургических клиниках Украины является «элек-

© Бабий А.М., Шевченко Б.Ф., Ратчик В.М., Кункин Д.Д., 2014

© «Гастроэнтерология», 2014

© Заславский А.Ю., 2014

тросварка» биологических тканей, основанная на принципе дозированной подачи модулированного тока, автоматически генерируемого в зависимости от конкретного тканевого импеданса [7]. Технология электросваривания в медицине завоевала прочные позиции благодаря проявляемому тканесохраняющему эффекту при энергетическом воздействии на оперируемый орган, который проявляется незначительным деструктивным воздействием на живую ткань, позволяет производить одновременно атравматический разрез и коагуляцию практически без нарушения морфоструктуры ткани [8, 9]. Такой положительный эффект может быть достигнут различными способами [10, 11], но одним из эффективных был и остается способ автоматического регулирования подачи энергии на основе данных от сигналов обратной связи с импедансом ткани. Такой принцип заложен украинскими разработчиками в отечественной разработке и отражен в ряде патентов [12–14].

Вместе с тем остаются неизвестными многие особенности использования методики сварки биологических тканей в абдоминальной хирургии. Отсутствие конкретных рекомендаций применения режимов работы, в частности в абдоминальной хирургии, высокочастотного генератора ЕК-300М1 [15] совместно с набором специализированного и дополнительного инструментария требует проведения систематической работы по накоплению и упорядочиванию такой информации.

Также немаловажно, что электросварочное оборудование и прикладной инструментарий являются простыми и удобными в использовании.

Цель работы: определение возможности применения и особенностей высокочастотного электросваривания живых тканей при выполнении оперативных вмешательств в абдоминальной хирургии.

Полученный опыт поможет хирургам в освоении данной технологии и осознанном подходе к выбору режимов электросваривания живых мягких тканей как в автоматическом, так и в ручном режиме.

Материал и методы

Экспериментальная часть исследования выполнена на 6 лабораторных нелинейных белых половозрелых крысах-самцах массой 220–280 г. Протокол исследования одобрен Комиссией по вопросам биоэтики ГУ «ИГ НАМН Украины». Всем животным под кетаминным наркозом произведены лапаротомия, резекция печени и дистального отдела поджелудочной железы с применением в автоматизированном режиме электросварочного комплекса, разработанного в ИЭС им. Е.О. Патона, ЕК-300М1 и электросваривающих инструментов. В дальнейшем животные находились в виварии и выводились из эксперимента через 9 мес.

Исследование проводили, придерживаясь нормативов, одобренных Законом Украины № 1759–VI от 15.12.2009 г. «Про захист тварин від жорстокого поводження».

Таблица 1 – Виды операций, выполненных с помощью высокочастотной электросварки

Наименование операций	Число операций
1	2
Операции, выполненные открытым доступом	
Герниопластика при грыжах различной локализации	24
Круорофия, фундопликация при грыже пищеводного отверстия диафрагмы	7
Пилороластика/дуоденоластика	10
Резекция желудка	8
Селективная проксимальная ваготомия (СПВ)	6
Гастроэнтеростомия	5
Гастрэктомия	2
Цисто-, панкреатоеюностомия	9
Дистальная резекция поджелудочной железы	4
Локальная резекция головки поджелудочной железы (операция Фрея)	4
Панкреатодуоденальная резекция по Whipple	4
Цистогastro-, цистодуоденостомия	2
Энуклеация кисты поджелудочной железы	1
Холецистэктомия	6
Холедоходуоденостомия	4
Холецистоеюностомия	3
Операции на желчевыводящих протоках	3
Пластика билиодигестивных анастомозов	2
Гемиколэктомия	9
Резекция сигмовидной кишки	1
Резекция тонкой кишки	3
Операции при спаечной кишечной непроходимости	4
Геморроидэктомия	3
Спленэктомия	3
Итого	127
Лапароскопические операции	
Холецистэктомия	27
Холецистолитотомия	15
Удаление кист печени, эхинококкэктомия	4
Адгезиолизис при спаечной болезни	3
Итого	49

После выведения крыс из эксперимента 10–15 % резецированного органа фиксировали в 10,0% растворе нейтрального забуференного формалина для последующего гистологического исследования. Биоптаты обезживали в спиртах и заливали в парафин. Гистологические срезы толщиной 3–5 мкм красили гематоксилином эозином и по Маллори в модификации Слинченко.

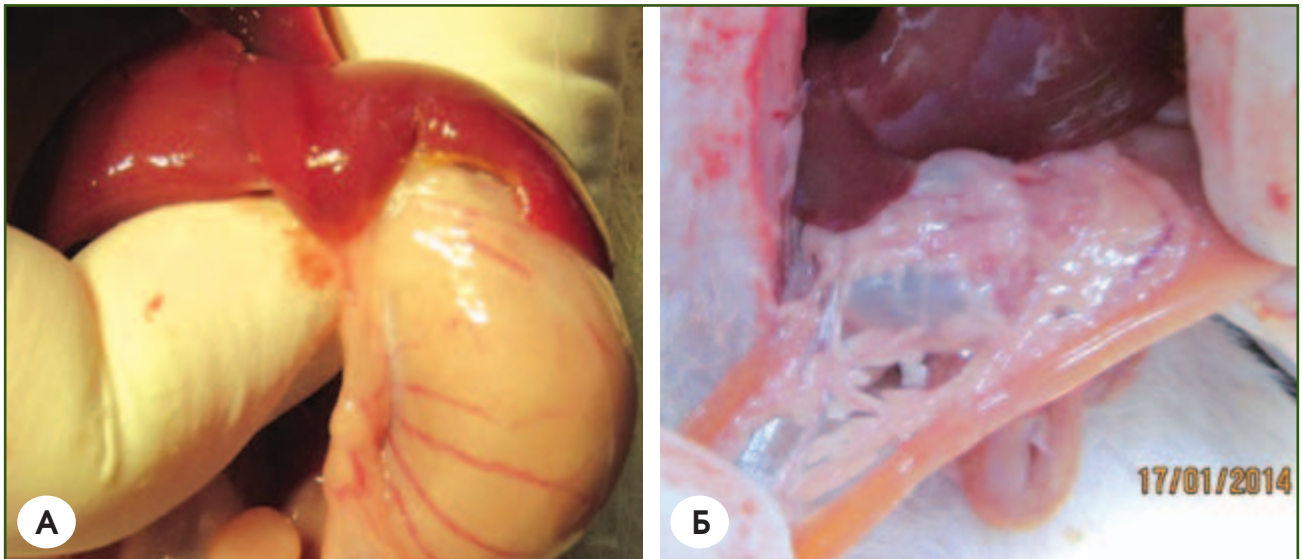


Рисунок 1 — Макроскопическая картина печени крысы и поджелудочной железы крысы спустя 9 мес. после резекции с помощью аппарата электросварки ЕК 300 М1. А. Резецированная доля печени. Б. Резецированный дистальный отдел поджелудочной железы

С октября 2012 года по настоящее время в отделении хирургии органов пищеварения ГУ «Институт гастроэнтерологии НАМН Украины» выполнено 176 оперативных вмешательств при разной абдоминальной патологии с применением электросваривающего комплекса ЕК-300 М1: 127 операций традиционным (открытым) и 49 операций лапароскопическим доступом (табл. 1). Возраст больных колебался от 21 до 75 лет, в среднем $(46,40 \pm 6,13)$ года. Женщин было 114 (64,7 %), мужчин — 62 (35,3 %).

Кроме режима «сварка» по мере освоения оборудования использовались режимы «перекрытие», «коагуляция» и реже — «резка». Наиболее универсальным режимом оказался режим «перекрытие», поскольку он позволял одновременно выполнять отсечение и заваривание краев раны.

Учитывая, что аппарат ЕК-300 М1 рассчитан на работу во влажных средах (в диапазоне сопротивления от 0,4 до 20 Ом), во время проведения операции обеспечивали подачу 0,9% раствора NaCl в рабочую зону методом струйно-капельного переноса при помощи шприца. Это позволяло обеспечить наилучшие условия протекания тока и образования соединительного белкового ядра по всей толщине захватываемой ткани, исключая перегрев краев ткани до температуры, превышающей 100 °С.

Наиболее комфортным режимом работы с точки зрения скорости соединения и рассечения ткани считали режим «перекрытие» с установленной мощностью от 60 до 80 % от номинальной (при большем значении мощности скорость денатурации белка резко возрастала, что приводило к повышению сопротивления ткани и возникновению признаков чрезмерного термического поражения).

Было установлено, что наиболее безопасным режимом работы с точки зрения тканесохраняющего эффекта является режим «сварка». В процессе

сварки на начальном этапе необходимо было физически совмещать соединяемые ткани между собой и фиксировать их с постоянным усилием сжатия 3–4 н/см², после чего, нажимая на педаль, подавали напряжение на инструмент; при этом через сжатые края ткани пропускаться ток частотой 66 кГц.

После этого автоматика уменьшала напряжение, и через некоторое время, после окончания звукового сигнала, освобождали сжатую ткань. Длительность сварочной экспозиции устанавливали от 4 до 16 единиц, в зависимости от толщины свариваемых сегментов ткани или диаметра сосуда. Реальное время экспозиции зависело от импеданса ткани и могло занять до 20 с. Весь алгоритм мониторинга изменения импеданса ткани и формирования управляемого напряжения реализовывался системой управления без участия человека. При режиме «сварка» использовали инструмент, оснащенный ограничителем сдвига электродов с зазором 0,3–0,8 мм.

Результаты и их обсуждение

В процессе морфогистологического изучения резецированных тканей печени и поджелудочной железы экспериментальных животных спустя 9 мес. установлено, что изменения в тканях, подвергшихся электротермическому воздействию, соответствовали площади аппликации электродов инструментария и не распространялись на окружающие структуры, оставляя их интактными, без признаков спаечного процесса с соседними органами. В области воздействия электродов присутствовало обилие тканевых компонентов, структурно не поврежденных, что создавало очевидные предпосылки для дальнейших репаративных процессов. Сформированная рубцовая ткань на резецированной доле печени была золотистого цвета, покрыта блестящей брюшиной, без локальных признаков воспаления. После дистальной резекции поджелудочной

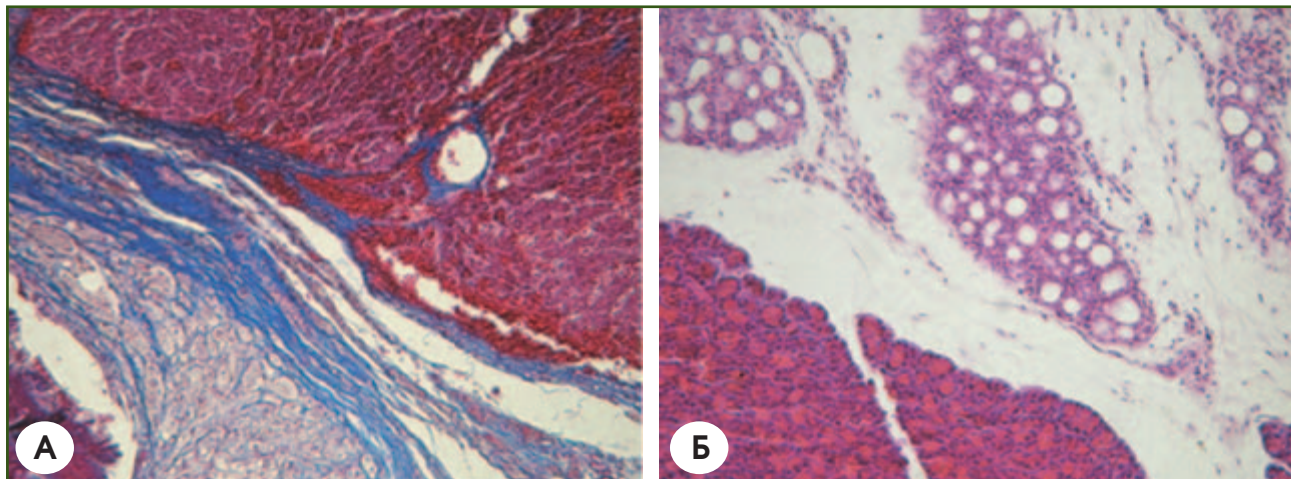


Рисунок 2 — Микроскопическая картина печени и поджелудочной железы крысы спустя 9 мес. после резекции с помощью аппарата электросварки ЕК 300 М1. А. Печень: рубец из плотной сформированной соединительной ткани. Маллори — Слинченко. Ув. $\times 100$. Б. Поджелудочная железа: переход от зоны атрофии к зоне нормальной ацинарной ткани, видно, что накопление секрета в клетках в норме. Гематоксиллин-эозин. Ув. $\times 100$

железы не отмечалось линии резекции, ткань имела блестящую поверхность (рис. 1).

При морфологическом исследовании резецированных тканей выявлено, что распределение клеток, включающих α ГМА, — миофибробластов в пределах соединительной ткани (на месте грануляционной ткани) соответствовало закономерностям процесса ремоделирования образовавшегося регенерата (рис. 2).

При выполнении лапаротомии скальпелем рассекали только кожу, а остальные мягкие ткани — с помощью электросварки — бескровно. При закрытии лапаротомной раны брюшину заваривали в режиме «сварка» без использования лигатур (рис. 3).

При выполнении герниопластики различной локализации (паховая, бедренная, послеоперационная вентральная) использование электросварки дало возможность отказаться от использования электрокоагуляции и сберечь время, затрачиваемое на остановку капиллярного кровотечения. Все этапы оперативного доступа (кроме разреза кожи),

включающие рассечение подкожно-жировой клетчатки, выделение грыжевого мешка и грыжевых ворот, подготовку площадки для фиксации полипропиленовой сетки, выполнялись без лигирования и использования других инструментов. Электросварка благодаря надежному гемостазу позволяла добиться «сухого» операционного поля. В таких условиях ткани легко различались по своему виду, операция проходила быстро и анатомично. После выполнения операций по поводу грыж передней брюшной стенки с применением электросварки случаев нагноения послеоперационной раны не отмечалось, что являлось следствием минимального повреждения тканей в зоне операции, а также бактерицидного действия высокочастотного тока [16] (рис. 4).

При выполнении СПВ (рис. 5), мобилизации желудка, панкреатодуоденального комплекса все сосуды, включая правые и левые желудочные и желудочно-сальниковые, панкреатодуоденальную, селезеночные артерии и вены, а также большой и

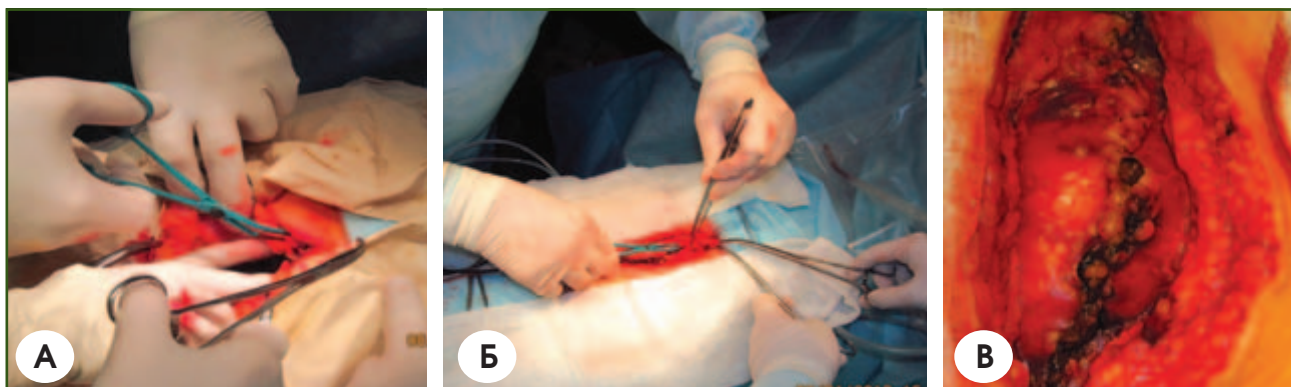


Рисунок 3 — Лапаротомия и перитонизация брюшной полости с применением аппарата электросварки ЕК 300 М1. А. Этап лапаротомии. Б. Этап сварки брюшины при закрытии лапаротомной раны. В. Вид заваренной брюшины

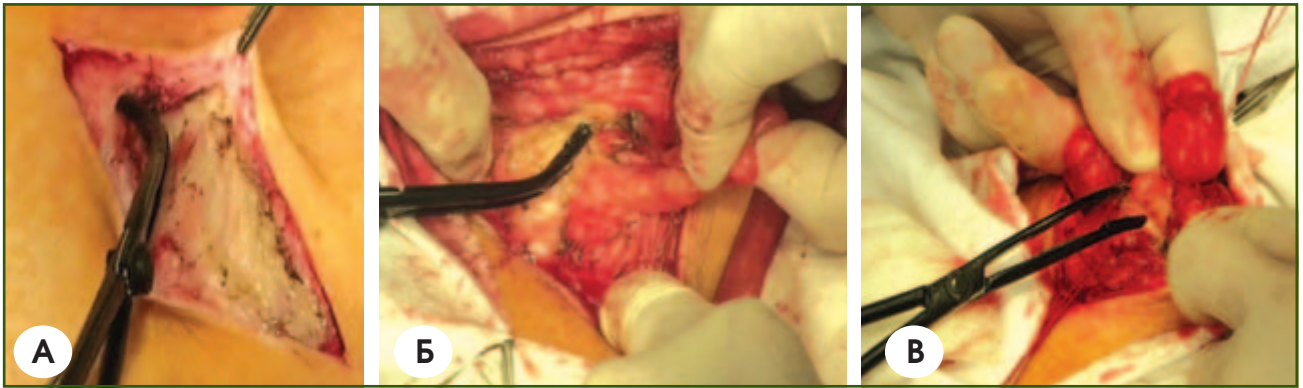

Рисунок 4 — Выполнение герниопластики с применением аппарата электросварки EK 300 M1. А. Рассечение подкожной клетчатки. Б. Выделение грыжевого мешка из сращений. В. Иссечение грыжевого мешка

малый сальник, мобилизовали с помощью электросварочного аппарата в режиме «перекрытие», без применения лигатур или клипс. Левую желудочную артерию заваривали, однако дополнительно накладывали лигатуру в месте отхождения от чревного ствола.

При мобилизации связочного аппарата (желудочно-ободочная, желудочно-сальниковая, брыжейки тонкой и толстой кишки и т.д.) сосуды диаметром до 4 мм бескровно пересекались с помощью аппарата электросварки без дополнительных гемостатических мероприятий. Также при выключении тонкой кишки по Ру бескровно пересекали кишечник и заваривали его культю в ручном режиме «сварка» с последующим укрытием лигатурой (рис. 6). Особенность электросварки состояла в том, что по намеченной линии резекции кишки накладывали сварочный за-

жим и по мере прохождения тока плавно зажимали бранши инструмента в режиме нарастающего усилия. Перемещая зажим по намеченной линии, полностью проваривали линию разреза.

Операции на поджелудочной железе аппаратом электросварки чаще выполняли при цисто- и панкреатоеюностомии на выключенной по Ру петле тонкой кишки в режиме «перекрытие». Отмечали более бескровное рассечение ткани железы по ходу главного панкреатического протока, а также стенки кисты без применения лигирования в сравнении с применением электрокоагуляции (рис. 7). При выполнении локальной резекции головки (операция Фрея), ПДР и дистальной резекции хвоста поджелудочной железы возникшее кровотечение останавливали с помощью применения режима «перекрытие», реже — «сварка».

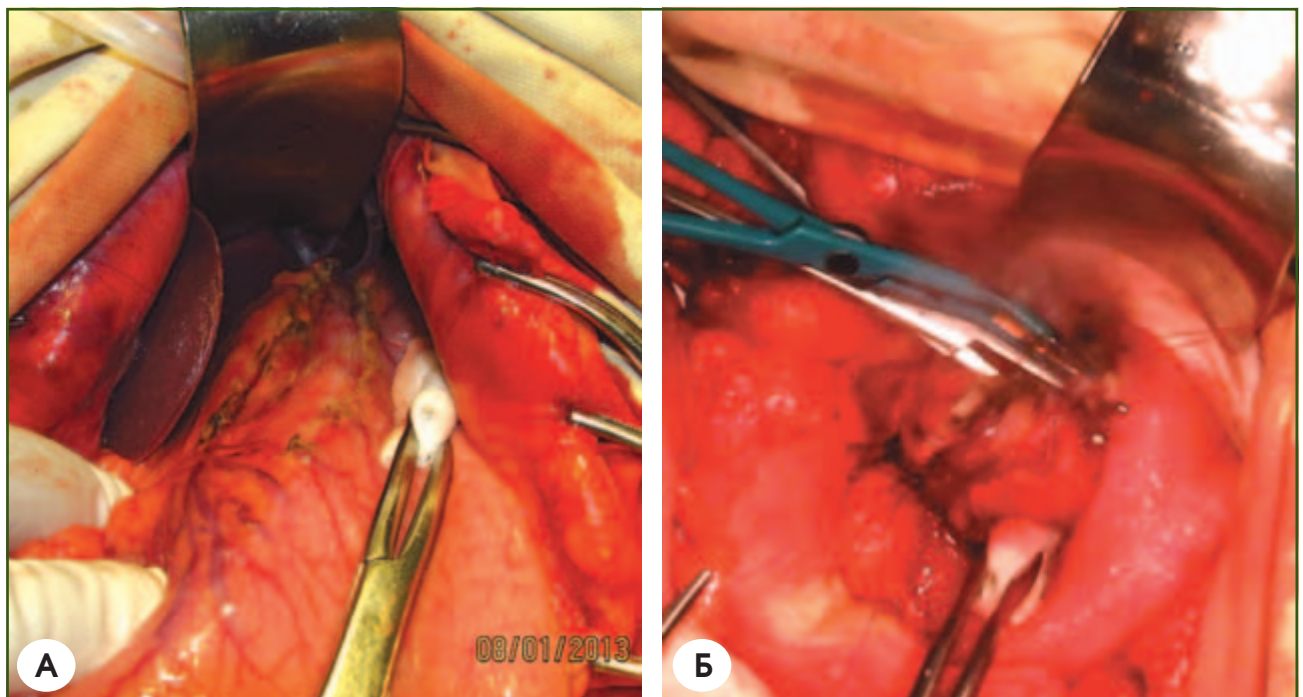


Рисунок 5 — Выполнение СПВ и дуоденопластики с применением аппарата электросварки EK 300 M1. А. СПВ. Б. Этап рассечения двенадцатиперстной кишки

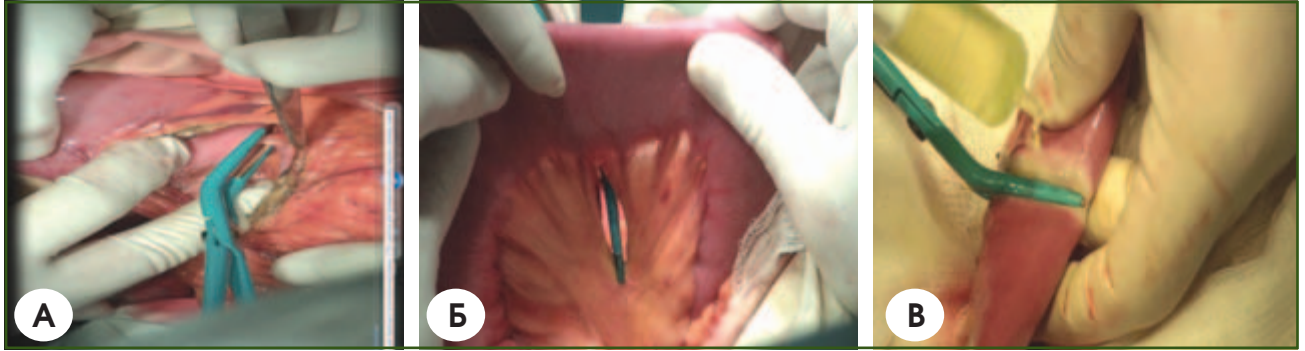

Рисунок 6 — Мобілізація зв'язочного апарату, пересічення і заварювання культи тонкої кишки з використанням апарату електросварки EK 300 M1. А. Розсічення шлунково-ободочної зв'язки. Б. Розсічення брыжейки тонкої кишки. В. Пересічення і заварювання культи тонкої кишки

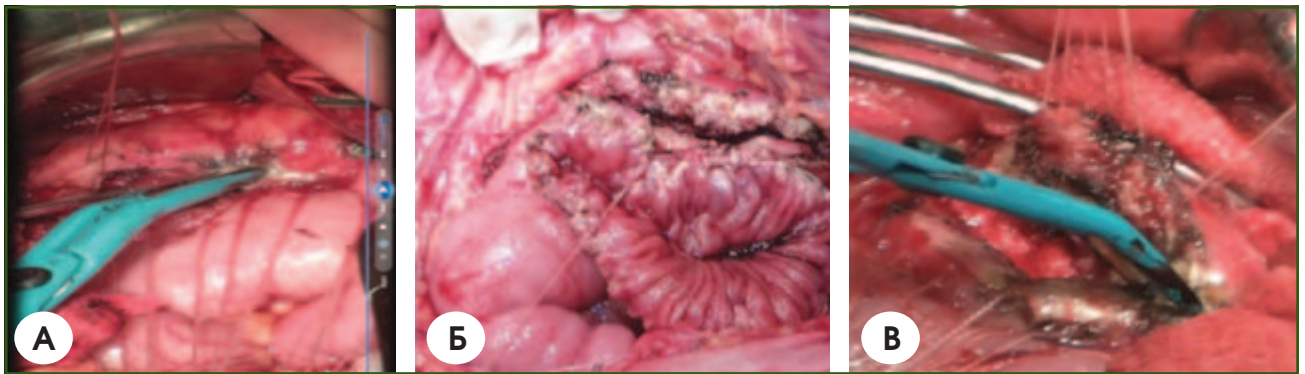

Рисунок 7. Розсічення ткани підшлункової залози з використанням апарату електросварки EK 300 M1. А. Розсічення ткани підшлункової залози. Б. Розсіченна тонка кишка і підшлункова залоза перед накладуванням панкреатоеюноанастомоза. В. Розсічення стінки постнекротическої кисти підшлункової залози

При виконанні органосохраняющей операции на желчном пузыре — лапароскопической холецистолитотомии с помощью аппарата электросварки этап холецистотомии проводили в режиме «резка» — бескровно и экономно по времени в отличие от применения электрокоагуляции. Перед наложением интракорпорального шва выполняли заваривание холецистотомного отверстия без захвата слизистой в режиме «сварка» с использованием биполярного зажима Karl Storz (Germany) (рис. 8), что позволяло избежать в раннем послеоперационном

периоде такого возможного осложнения, как желчеистечение.

При выполнении лапароскопической холецистэктомии осуществляли заваривание пузырной артерии и герметизацию пузырного протока, на культю которого дополнительно накладывали одну клипсу. Для гемостаза ложа желчного пузыря и печени, при резекции кисты, а также при перичистэктомии вследствие эхинококкоза печени использовали лапароскопический сварочный зажим в режиме «перекрытие».

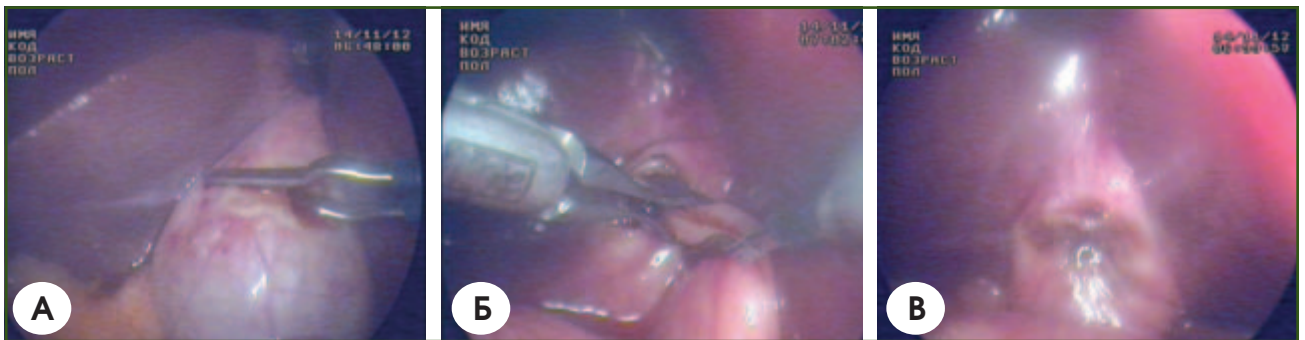


Рисунок 8 — Виконання лапароскопічної холецистолітотомії з використанням апарату електросварки EK 300 M1 і біполярного зажима. А. Етап холецистотомії. Б. Етап сопоставлення країв розсіченого серозно-м'язового шару жовчного пузыря перед сварюванням. В. Вид завареного холецистотомного отворіття

В послеоперационном периоде кровотечения, желчеистечения из-за несостоятельности свариваемых пузырной артерии и протока не наблюдалось.

В 3 случаях было остановлено кровотечение из селезенки при ятрогенной травме, что позволило сохранить орган.

Мобилизацию различных отделов толстой и тонкой кишки независимо от вида операции осуществляли с помощью электросварки сосудов без дополнительного лигирования или накладывания клипс. Во всех случаях был надежный гемостаз.

При заваривании культи тонкой кишки последнюю выполняли таким образом, чтобы в свариваемый шов не попала слизистая. В одном случае через 5 часов после панкреатоеюностомии отмечалась несостоятельность культи отключенной кишки по Ру после ее заваривания в автоматическом режиме «сварка», что потребовало релапаротомии.

Поэтому, несмотря на герметичность свариваемого шва, о которой свидетельствуют данные литературы [9], последний в дальнейшем укрывался атравматическим шовным материалом. Восстановление перистальтики наблюдалось на вторые сутки.

Практически во всех наблюдениях применение аппарата электросварки ЕК 300 М1 позволило бескровно и в среднем на 25–40 % быстрее осуществить рассечение ткани.

В раннем и отдаленном послеоперационном периодах почти во все случаях отмечалось заживление без осложнений.

Благодаря воздействию на ткани высокочастотного электросваривающего тока коренным образом изменяется и хирургическая доктрина. В отличие от традиционной, при которой за рассечением тканей следовал этап временного и окончательного гемостаза, с помощью электросварочного комплекса производится электротермическая сварка тканевой зоны, подлежащей рассечению, что вызывает необходимость не остановки кровотечения, а его профилактики до рассечения ткани. С учетом биофизической концепции формирования «тканевой пломбы» генератор при наличии специального инструментария позволяет осуществить лигирование сосудов крупного калибра [13].

В ходе работы были установлены следующие недостатки и преимущества применения электросваривающего аппарата ЕК 300 М1.

Недостатки:

- громоздкость хирургических зажимов;
- образование нагара на браншах зажимов;
- отсутствие информации о полноте выполненной коагуляции;
- необходимость присутствия второго человека для переключения режимов и мощности на сварочном аппарате;
- повышенный уровень шума при работе аппарата сварки ЕК-300;
- нестойкость покрытия инструментов;
- сервисное обслуживание аппарата.

Преимущества:

- значительное снижение специфических ядовитых испарений, раздражающих слизистые оболочки глаз и дыхательных путей хирургической бригады, по сравнению с использованием электрокоагуляции;
- отсутствие необходимости использования дополнительных хирургических инструментов;
- уменьшение затрат операционного материала (салфетки, шовный материал);
- отсутствие инородного материала в ране (нити, скобы и т.д.);
- решение проблемы иммунной несовместимости.

Выводы

1. Внедрение отечественного аппарата высокочастотной электрокоагуляции ЕК 300 М1 для выполнения оперативных вмешательств в абдоминальной хирургии как традиционным открытым доступом, так и при лапароскопических оперативных вмешательствах:

1) преимущественно выгоднее использования монополярной электрокоагуляции;

2) существенно снижает частоту интра- и послеоперационных осложнений;

3) значительно снижает объем кровопотери во время операции;

4) практически бескровно разъединяет мягкие ткани при лапаротомии, мобилизации внутренних органов, максимально сохраняя их функциональную активность;

5) позволяет отказаться от дополнительного инструментария, использования клипс и шовного материала при выполнении большинства манипуляций;

6) надежно герметизирует культю сосудов всех внутренних органов, осуществляет гемостаз поврежденной печени и селезенки;

7) значительно сокращает время (на 25–40 %) самого оперативного вмешательства.

2. Отечественная технология электросварки мягких тканей при наличии очевидных преимуществ, таких как стоимость (значительный экономический эффект), простота в эксплуатации и сервисном обслуживании, не уступает зарубежным аналогам и может применяться в лечении больных с абдоминальной хирургической патологией.

3. Морфологические исследования в эксперименте убедительно демонстрируют эффективность электротермической резекции печени и поджелудочной железы.

Перспективы дальнейших исследований

Полученные результаты указывают на целесообразность продолжения дальнейшего изучения особенностей отечественного высокочастотного электросваривающего оборудования и расширение его применения для бесшовного сваривания мягких тканей в хирургическом лечении абдоминальной патологии.

Список літератури

1. Практичне використання високочастотних електрокоагуляторів з різними електрофізичними характеристиками / І.А. Сухін, Ю.О. Фурманов, І.Ю. Худецький [та ін.] // *Клінічна хірургія*. — 2013. — № 7. — С. 52-55.
2. Перспектива освоєння нового — безгранична / О.Н. Іванова, Б.Е. Патон, В.К. Лебедев // *Медицинский все-віт*. — 2004. — Т. 4, № 1. — С. 166-172.
3. Атлас ультразвукової хірургії / [Хохлов А.В. и др.]; под ред. А.В. Хохлова. — СПб. — М.: Алекси, 2010. — 221 с.
4. Метод електрозварювання біологічних тканин під час виконання лапароскопічних втручань на органах гепатопанкреатодуоденальної зони / [М.Ю. Ничитайло, О.М. Литвиненко, В.В. Чорний, О.М. Гулько, О.Й. Іжовський] // *Клінічна хірургія*. — 2008. — № 8. — С. 37-39.
5. Експериментальне обґрунтування нового методу гемостазу / О.Є. Швед, С.Є. Подпрятков, Ю.М. Гупало // *Клінічна хірургія*. — 2008. — № 7. — С. 49-54.
6. Морфологические изменения в мягких тканях малого таза при гистерэктомии с использованием высокочастотного электрохирургического сварочного лигирования / [Е.А. Ковальчук, Н.В. Куприенко, В.Г. Шлопов, Л.И. Волос] // *Питання експериментальної та клінічної медицини: Зб. статей*. — Вип. 9, Т. 2. — Донецьк: ДонДМУ. — 2005. — С. 13-17.
7. Патон Б.Е. Электрическая сварка мягких тканей в хирургии / Б.Е. Патон // *Автоматическая сварка*. — 2004. — № 9. — С. 7-11.
8. Инновационные технологии в хирургическом лечении рака гортани / [Р.А. Абизов, Н.В. Божко, Я.В. Шкоба, Ю.И. Онищенко] // *Оториноларингология. Восточная Европа*. — 2013. — № 2 (11). — С. 21-30.
9. Тканесохраняющая высокочастотная электросварочная хирургия: Атлас / Под. ред. Б.Е. Патона и О.Н. Ивановой. — НВП «Видавництво «Наукова думка» НАН України» — К.: Междунар. ассоциация «Сварка», 2009. — 200 с.
10. Hagen B. Randomised controlled trial of LigaSure versus conventional suture ligation for abdominal hysterectomy / B. Hagen, N. Eriksson, M. Sundset // *BJOG*. — 2005 Jul. — 112 (7). — P. 968-970.
11. Howard T.J., Mimms S. Use of a new sealing device to simplify jejunal resection during pancreaticoduodenectomy / T.J. Howard, S. Mimms // *Am. J. Surg.* — 2005 Sep. — 190 (3). — P. 504-506.
12. Пат. № 75342 С2, Україна, МПК 7 А61В17/00. Способ зварювання м'яких тканин людини / Патон Б.Є. та ін.; Заявл. 19.06.2002; Опубл. 17.04.2006, Бюл. № 4, 2006.
13. Пат. № 44805 С2, Україна, МПК 7 А61В17/00. Способ з'єднання м'яких біологічних тканин і пристрій на його здійснення / Патон Б.Є. та ін.; Заявл. 25.03.1998; Опубл. 15.03.2002, Бюл. № 3, 2002.
14. Пат. № 77064 С2, Україна, МПК А 61 В 18/18. Способ сварки биологической ткани, способ управления сваркой биологической ткани (варианты) и устройство для сварки биологической ткани (варианты) / Патон Б.Е. и др., Заявл. 13.02.2003; Приоритет 19.02.2002, US 10/078, 828; Опубл. 15.10.2006, Бюл. № 10, 2006.
15. Мобілізація шлунка та товстої кишки з використанням апарата високочастотного електрозварювання тканин / І.А. Сухін, О.М. Остапенко, С.Г. Качан [та ін.] // *Клінічна хірургія*. — 2012. — № 8. — С. 46-48.
16. Косаківський А.Л. Бактерицидна дія високочастотного струму / А.Л. Косаківський, І.А. Косаківський, О.П. Красько // *Клінічна хірургія*. — 2012. — № 11. — С. 47.

Получено 29.03.14 ■

Бабій О.М.¹, Шевченко Б.Ф.¹, Ратчик В.М.¹, Кункін Д.Д.²

¹ДУ «Інститут гастроентерології НАМН України», м. Дніпропетровськ

²Інститут електрозварки ім. Є.О. Патона НАН України, м. Київ

ДОСВІД ЗАСТОСУВАННЯ ВІТЧИЗНЯНОЇ ВИСОКЧАСТОТНОЇ ЕЛЕКТРОЗВАРЮВАЛЬНОЇ ТЕХНОЛОГІЇ В ХІРУРГІЧНОМУ ЛІКУВАННІ ХВОРИХ ІЗ АБДОМІНАЛЬНОЮ ПАТОЛОГІЄЮ

Резюме. Поданий досвід застосування у 176 хворих електрозварювальної технології біологічних тканин вітчизняним високочастотним електричним генератором ЕК 300 М1 у відкритій та лапароскопічній хірургії при абдомінальній патології. Аналіз отриманих результатів свідчить,

що електрозварювання живих тканин забезпечує надійний гемостаз, сприяє процесам репарації тканин після їх роз'єднання.

Ключові слова: високочастотне електрозварювання, абдомінальна хірургічна патологія, гемостаз.

Babiy A.M.¹, Shevchenko B.F.¹, Ratchik V.M.¹, Kunkin D.D.²

¹State Institution «Institute of Gastroenterology of National Academy of Medical Sciences of Ukraine», Dnipropetrovsk

²Institute of Electric Welding named after Ye.O. Paton of National Academy of Sciences, Kyiv, Ukraine

EXPERIENCE OF USING DOMESTIC HIGH-FREQUENCY ELECTRIC WELDING TECHNOLOGY IN SURGICAL TREATMENT OF PATIENTS WITH ABDOMINAL PATHOLOGY

Summary. The article presents the experience of using electric welding technology of biological tissues with domestic high-frequency electrical generator EC 300 M1 in 176 patients at open and laparoscopic surgery for abdominal pathology. The analysis

of findings showed that electric welding of living tissue provides reliable hemostasis, promotes tissue repair after their separation.

Key words: high-frequency electrical welding, abdominal surgical pathology, hemostasis.