



КЛИНИЧЕСКИЙ СЛУЧАЙ. 3D-МОДЕЛИРОВАНИЕ У НОВОРОЖДЕННОГО СО СЛОЖНОЙ ФОРМОЙ ТЕТРАДЫ ФАЛЛО

© Игорь Игоревич Аверкин¹, Евгений Викторович Грехов¹, Александр Камильевич Латыпов¹,
Татьяна Михайловна Первунина¹, Эдуард Владимирович Комличенко¹, Елена Сергеевна Васичкина¹,
Валентина Ивановна Цибизова¹, Виктория Михайловна Заверза¹, Владимир Гивиевич Никифоров¹,
Марина Леонидовна Латыпова¹, Татьяна Станиславовна Альхова¹, Юлия Викторовна Волкова¹,
Иван Александрович Козырев¹, Андрей Николаевич Котин¹, Ксения Андреевна Чуева¹,
Dian Carlo Di Renzo², A. Ricci², E. Biccari²

¹ Национальный медицинский исследовательский центр им. В. А. Алмазова.
197341, Санкт-Петербург, ул. Аккуратова, д. 2

² DIFIC и Центр Перинатологии и Репродуктивной Медицины, Университет Перуджи, Италия
Piazza Fortebraccio 4, 06123 Perugia — Centralino Piazza dell'Università, 1, 06123 Perugia PG, Италия

Контактная информация: Игорь Игоревич Аверкин — врач-детский кардиолог. E-mail: averkin_ii@almazovcentre.ru

Резюме. На сегодняшний день мы встречаемся все с более широким применением 3D-печати в медицинской практике, вне зависимости от медицинского направления. Наиболее сложными группами пациентов для хирургического вмешательства являются плод (внутриутробно) и новорожденный с врожденными пороками сердца. Ведущими причинами этого являются широкая вариабельность комбинаций сопутствующих пороков развития с генетическими синдромами и низкая масса тела. Мы являемся свидетелями того, что с течением времени в дооперационном периоде объем различных современных методов исследования увеличивается, преследуя главную цель — улучшение непосредственных послеоперационных, а также отдаленных результатов. Так, в своей работе мы хотели продемонстрировать применение ультрасовременной методики 3D-печати у новорожденного с низкой массой тела, генетическим синдромом и сложным вариантом тетрады Фалло (с агенезией клапана легочной артерии). 3D-печать позволила более детально оценить анатомию порока и определить стратегию кардиохирургического лечения.

Ключевые слова: агенезия клапана легочной артерии, врожденный порок сердца, тетрада Фалло, 3D-печать, кардиохирургия.

CLINICAL CASE. 3D-MODELING OF A NEWBORN WITH A COMPLEX SHAPE OF THE FALLOT TETRAD

© Igor I. Averkin¹, Evgeny V. Grekhov¹, Alexander K. Latypov¹, Tatyana M. Pervunina¹,
Eduard V. Komlichenko¹, Elena S. Vasichkina¹, Valentina I. Tsibizova¹, Victoria M. Zaverza¹,
Vladimir G. Nikiforov¹, Marina L. Latypova¹, Tatyana S. Alkhova¹, Julia V. Volkova¹, Ivan A. Kozyrev¹,
Andrei N. Kotin¹, Ksenia A. Chueva¹, Dian Carlo Di Renzo², A. Ricci², E. Biccari²

¹ V.A. Almazov National Medical Research Center. 197341, St. Petersburg, ul. Akkuratova, 2

² DIFIC and Center for Perinatology and Reproductive Medicine, University of Perugia, Italy.
Piazza Fortebraccio 4, 06123 Perugia — Centralino Piazza dell'Università, 1, 06123 Perugia PG, Italy

Contact information: Igor I. Averkin — pediatric cardiologist. E-mail: averkin_ii@almazovcentre.ru

Abstract. The application of the 3D-printing approach in medicine is currently becoming increasingly popular. The management of fetuses and newborns with congenital heart defects is often difficult, primarily due to the complexity of the anatomy. Here we report a newborn with a complex congenital malformation (absent pulmonary valve syndrome associated with tetralogy of Fallot), which

could be clinically interpreted in different ways. 3D-printing allowed to elucidate the exact anatomy more precisely and direct the cardiothoracic surgeon to a definitive treatment.

Keywords: Absent pulmonary valve syndrome, congenital heart disease, tetralogy of Fallot, 3D-printing, cardiothoracic surgery.

ВВЕДЕНИЕ

3D-печать является технологическим процессом, который позволяет под контролем цифровых технологий создавать объемную модель желаемого объекта, как правило из твердых материалов и наиболее часто — пластика. На сегодняшний день мы являемся свидетелями развития нового метода, который постепенно гармонично интегрируется в медицинскую практику, вне зависимости от медицинского направления. Особенно применим данный метод в тех областях, где требуется точное понимание сложной анатомии изучаемого объекта.

Тетрада Фалло (ТФ) с агенезией клапана легочной артерии является достаточно редкой мальформацией, что составляет примерно 3–6% в общей популяции пациентов с ТФ. В структуру порока входят несколько основных компонентов, таких как наличие измененного клапана легочной артерии, створки которого могут отсутствовать или быть рудиментарно измененными и различная степень гипоплазии кольца клапана [1–3]. В связи с развитием гемодинамических внутриутробных особенностей, ТФ с агенезией клапана легочной артерии достаточно часто ассоциируется с выраженной дилатацией ствола легочной артерии и ее ветвей [4]. Агенезия артериального протока является частью этого синдрома, что может служить ведущей причиной развития выраженного изменения сосудов легких с явлениями легочно-артериальной гипертензии [4]. Комбинация факторов риска в виде наличия генетической патологии, низкой массы тела, развития легочного дистресс-синдрома для стабилизации которого требуется проведение искусственной вентиляции легких (ИВЛ) в дооперационном периоде, могут приводить к периоперационной летальности свыше 60% [5, 6].

Во многих случаях точное отображение анатомических особенностей врожденного порока сердца до операции может являться достаточно сложной задачей. Таким образом, поиск дополнительных путей решения данной проблемы является приоритетным направлением клинической медицины, и в качестве одного из методов может быть 3D-сегментация, проектирование и печать. Данный метод позволяет воссоздавать физическую модель из полученной 2D-информации, точно отображая анатомию пациента. Ряд публикаций демонстрируют высокую пользу 3D-печати для тщательного и точного анализа сложной анатомии

порока, что влияет на принятие решения об оперативной тактике в дооперационном периоде [1].

Целью данного проекта являлась демонстрация нашего опыта применения 3D-печати для выбора тактики оперативного лечения у новорожденного с тетрадой Фалло и агенезией клапана легочной артерии.

КЛИНИЧЕСКИЙ СЛУЧАЙ



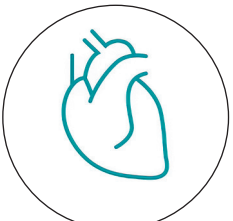
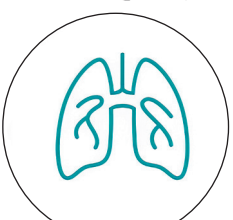
Ребенок от второй беременности, вторых родов. Матери ребенка 21 год, без документированных хронических заболеваний. Предыдущая беременность протекала без каких-либо особенностей. Данная беременность от близкородственного брака. Во время скринингового УЗ-исследования на втором триместре беременности (22-я гестационная неделя) был диагностирован врожденный порок сердца плода (тетрада Фалло). Ребенок родился в доношенном сроке с признаками задержки внутриутробного развития и весом 2420 г. Основные клинические проявления представлены в таблице 1.

На седьмой день жизни ребенок был отлучен от искусственной вентиляции легких и переведен на неинвазивную вспомогательную вентиляцию, без выраженных признаков дыхательной недостаточности. Ингаляция легочными вазодилататорами также была прекращена. По гемодинамическому статусу ребенок находился в относительно стабильном состоянии. В связи со стабильным соматическим статусом проведение кардиохирургического вмешательства решено было отложить, с целью набора веса и минимизации рисков периоперационных осложнений. Ребенок переведен в палату интенсивной терапии для дальнейшего наблюдения. В возрасте одного месяца и четырнадцати дней произошла манифестация картины дыхательной недостаточности (нарастание тахипноэ, уровня pCO_2 в капиллярной крови). На выполненном рентгенологическом снимке органов грудной клетки зафиксирован ателектаз верхней и средней долей правого легкого. Ребенок переведен в отделение неонатальной кардиореанимации, где налажена неинвазивная вентиляция легких с высоким давлением на выдохе. Два дня спустя дыхательная недостаточность нивелировалась.

В данном случае для создания виртуальной 3D-модели были взяты срезы, полученные при выполнении мультиспиральной компьютерной томографии сердца и магистральных сосудов, которые отражали

Таблица 1

Основные клинические проявления

Физикальное обследование 	Признаки синдрома DiGeorge (10–11% у пациентов с Тетрадой Фалло + отсутствие тимуса) Ранняя манифестация респираторного дистресс-синдрома после рождения, цианоз, признаки нарушения вентиляции в верхних и средних сегментах обоих легких. ИВЛ с высокой концентрацией O ₂ по причине невозможности разрешения респираторного компромисса неинвазивными методами + ингаляция препаратами простагландинов
ЭКГ 	Перегрузка правых камер сердца с признаками гипертрофии правого желудочка
ТТЭХОКГ (рис. 1) 	Перимембранозный дефект межжелудочковой перегородки (6.7 mm), с двунаправленным потоком крови (преимущественно право-левый) Агенезия артериального протока Передне-верхнее смещение ствола легочной артерии с горизонтальным ее расположением, параллельно атрио-вентрикулярной борозде Умеренная гипоплазия фиброзного кольца легочной артерии (Z-3) Выраженная дилатация ствола легочной артерии (Z+6.5) Умеренная дилатация ствола правой легочной артерии (Z+3) Ствол и ветви левой легочной артерии не визуализировались
МСКТ сердца + бронхоскопия (рис. 2) 	Компрессия главного правого бронха и субокклюзия левого главного бронха дилатированным стволом легочной артерии. Выраженная дилатация ствола левой легочной артерии с признаками гипоплазии дистальных ее ветвей. Смещение трахеи с ее деформацией Исключена анатомия не разделившихся хрящевых колец бронхов. Уточнен характер бронхиальной компрессии

ИВЛ — искусственная вентиляция легких; ЭКГ — электрокардиография; ТТЭХОКГ — трансторакальная эхокардиография; МСКТ — мультиспиральная компьютерная томография.

отношение ствола легочной артерии к восходящей аорте и трахеи, анатомию и размеры ветвей легочной артерии, особенности выходного тракта правого желудочка к дефекту межжелудочковой перегородки. Для создания физической 3D-модели сердца был использован стереолитографический файл (.stl) и принтер (J750, Stratasys Inc., Rehovot, Israel). Виртуальная модель сердца и ее физическое отображение продемонстрированы на рисунке 3.

Оперативное вмешательство выполнено на втором месяце жизни с целью избежания развития трахео- и бронхомаляции. Ребенку выполнено формирование моностворчатого клапана и передне-задняя редукция диаметра ствола и

ветвей легочной артерии. Первые два послеоперационных дня предполагали проведение реанимационного протокола по методике «открытой грудины». Со второго послеоперационного дня было начато энтеральное питание в трофическом объеме. Ребенок отлучен от ИВЛ на девятые послеоперационные сутки и переведен в палату интенсивной терапии на тринадцатый послеоперационный день. Послеоперационный период осложнился развитием суправентрикулярной тахикардии (~230–250 уд. в мин), которая купирована внутривенным введением антиаритмических препаратов с пероральной поддержкой Пропафеноном в лечебной дозировке.

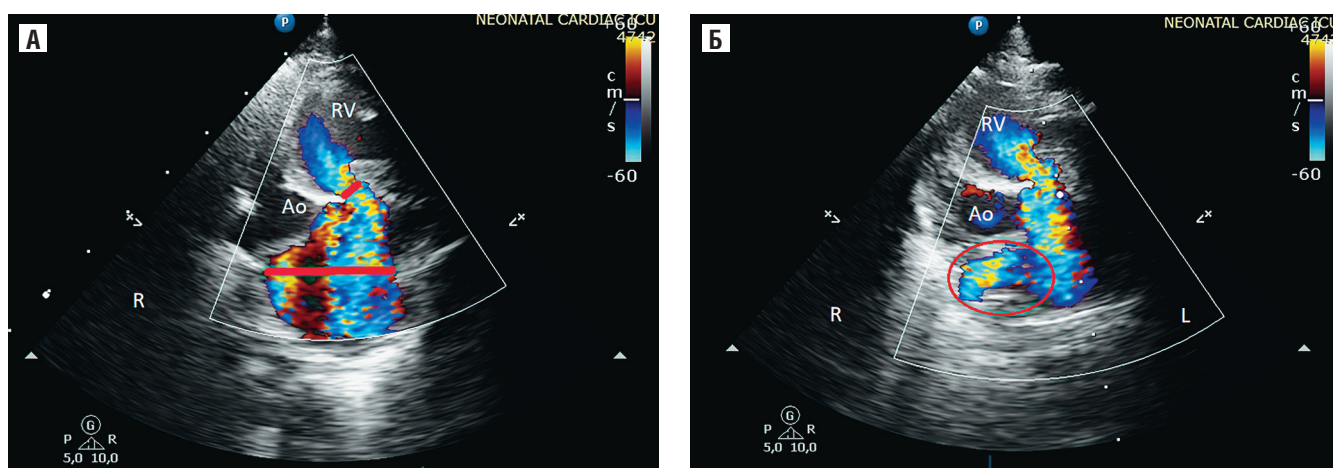


Рис. 1. ЭХОКГ-срезы по короткой оси из парастеральной позиции:

А — умеренная гипоплазия кольца пульмонального клапана с выраженной дилатацией главного ствола легочной артерии, без визуализации ствола левой легочной артерии; Б — дилатированный ствол правой легочной артерии

Послеоперационная эхокардиография демонстрировала хорошие контрактильные и диастолические свойства обоих желудочков, а также нормализацию размеров камер сердца. Размеры фиброзного кольца легочной артерии, общий ствол и правая ее ветвь были в нормальных значениях на ППТ. В дополнение к этому стоит отметить появление признаков антеградного потока крови через ветви левой легочной артерии, диаметр которых в динамике увеличился. Максимальная транспульмональная скорость потока составила 1,1 м/с с регургитацией 1,5 ст. Повторное мультиспиральное компьютерное исследование продемонстрировало восстановление анатомии и проходимости трахеобронхиального дерева на всех уровнях, нормализацию размеров легочной артерии и ее правой ветви. Ребенок выписан в поликлинику по м/ж под наблюдение кардиолога на двадцать первый послеоперационный день на синусовом ритме, в стабильном состоянии.

ДИСКУССИЯ

В своем сообщении мы описали сложный клинический случай, когда для принятия окончательного хирургического решения был применен новый метод 3D-моделирования, позволивший детально оценить сложность анатомии порока и сформировать окончательное мнение.

Одними из главных идей в лечении сложных врожденных пороков сердца является ранняя и точная диагностика, с определением сопутствующих аномалий и генетических синдромов. Все вышесказанное влияет на принятие решения хирургом по тактике и срокам лечения, что непосредственно сказывается на показателях летальности и заболеваемости в ближайшем и отдаленном по-

слеоперационном периодах. В качестве примера мы выбрали случай тетрады Фалло с агенезией клапана легочной артерии, в котором собран ряд факторов риска, таких как низкая масса тела, наличие генетического синдрома, дыхательная недостаточность в дооперационном периоде требующая ИВЛ.

Наиболее сложным контингентом пациентов для ранней коррекции являются новорожденные. По мнению различных авторов, у данной категории пациентов наблюдалось более длительное пребывание в отделении реанимации, а также более высокие показатели летальности в отдаленном периоде [13]. Дети, имеющие респираторный дистресс-синдром в дооперационном периоде, также имели более высокую летальность и заболеваемость по сравнению с пациентами, не имеющими таких проявлений [14].

В нашем случае решением хирурга было выполнить комбинированное хирургическое вмешательство в виде редукции легочной артерии и ее ветвей с формированием моностворчатого клапана. Наиболее широко используемые методики для реконструкции выходного тракта правого желудочка представлены имплантацией гомографта в позицию легочной артерии или формирование моностворчатого клапана, а также выполнение трансаннулярной пластики [15]. Анализ результатов при сравнении различных хирургических методик не показал статистическую значимость в отдаленном периоде наблюдения [14, 16].

Показатели ближайших и отдаленных результатов крайне зависимы от времени постановки точного диагноза, поэтому в настоящее время предпочтительно проводить диагностику на ранних сроках внутриутробного периода. Новорожденные

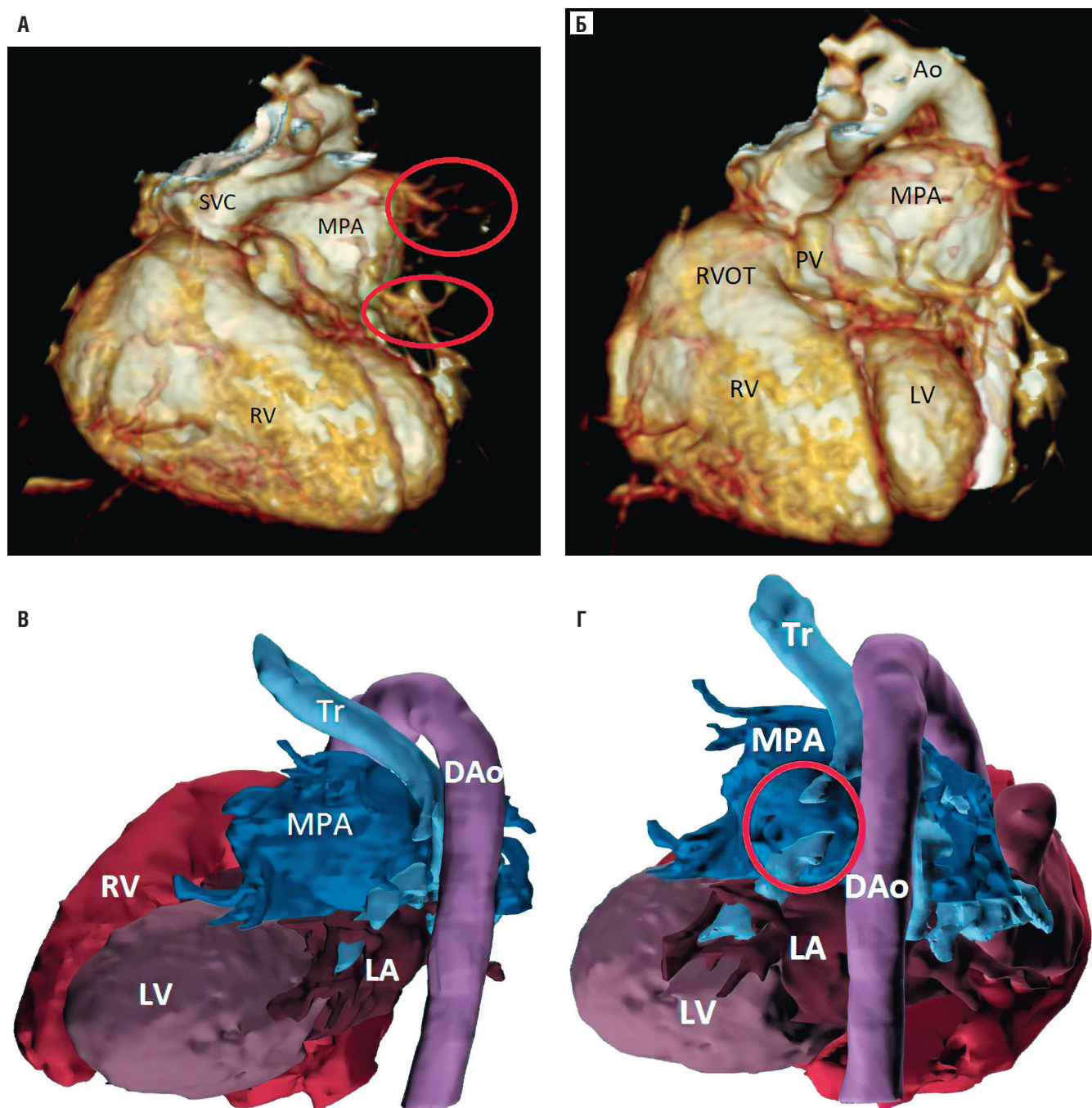


Рис. 2. МСКТ реконструкция:

А — выраженная гипоплазия периферических ветвей левой легочной артерии; Б — выраженная дилатация главного ствола легочной артерии; Г и Д — виртуальные 3D, отчетливо демонстрирующие заднее смещение трахеи с субокклюзией левого главного бронха; SVC — верхняя полая вена; MPA — главный ствол легочной артерии; RV — правый желудочек; RVOT — выходной тракт правого желудочка; LV — левый желудочек; Ao — аорта; Tr — трахея; DAo — нисходящая аорта

с признаками компрессии дыхательных путей могут требовать ургентной респираторной поддержки, тогда как полная коррекция порока может являться лучшей опцией лечения.

Врожденный стеноз трахеобронхиального дерева является редкой патологией, при которой имеет место

гипоплазия мембранозной части трахеи и частичное или полное смыкание хрящевых колец, в виду их не полного разделения, что приводит к узости просвета бронха. Такое патологическое состояние почти в 70% случаев встречается в комбинации с врожденными аномалиями сердца. В дооперационном периоде

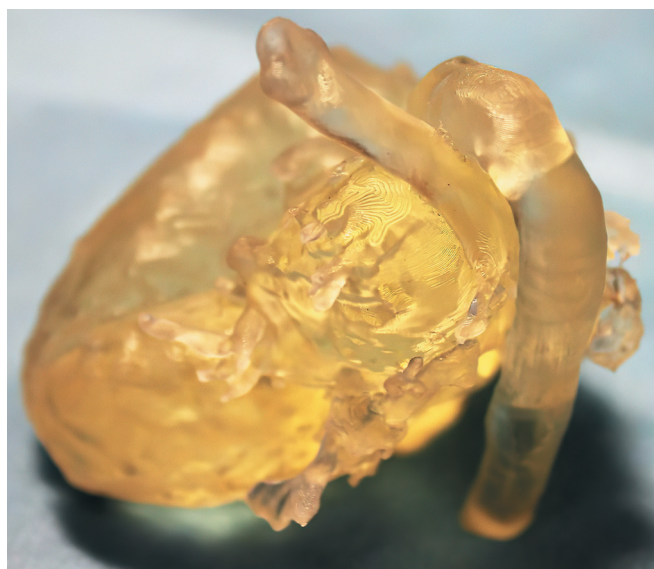


Рис. 3. Физическая 3D-модель (масштаб 1:1), детально демонстрирующая соотношение структур сердца и трахеобронхального дерева

мы определили локализацию сужения бронхиального дерева с точным расчетом протяженности окклюзии левого главного бронха и оценкой расположения трахеи относительно аорты и пищевода.

Непосредственно после рождения у ребенка был произведен забор крови для FISH-диагностики на делецию 22q11, которая в последующем была подтверждена.

Создание виртуальной и физической 3D-модели сердца в комбинации с бронхоскопией, эхокардиографией и МСКТ позволило нам более широко взглянуть на проблему такого порока и выбрать приемлемую тактику ведения. Дополнительно, был решен вопрос о необходимости выполнения симультанного вмешательства на трахеобронхиальном дереве и сердце, с целью предотвращения развития трахео- или бронхомалии. Во-вторых, полученные модели сердца позволили в полной мере понять анатомию левой легочной артерии и ее периферических ветвей. После создания 3D-моделей стало очевидно, что ветвь левой легочной артерии тотально дилатирована, а ее периферические ветви имеют выраженную гипоплазию.

В большинстве случаев 2D-эхокардиография является «золотым стандартом» в диагностике ВПС. В то же время 2D-диагностика сложных пороков не всегда в полной мере раскрывает весь масштаб патологической анатомии. Учитывая это, одним из

способов решения такой задачи явился метод 3D-моделирования. Таким образом, беря во внимание сложность пространственного взаимоотношения, использование дополнительных диагностических опций может способствовать формированию точной хирургической стратегии. В своем случае мы создали физическую 3D-модель, эффективность которой была доказана в раннее опубликованной международной литературе [7–9].

Применение 3D-печати набирает чрезвычайную популярность и главной целью является максимальное отображение нюансов анатомии сложных пороков сердца в предоперационном периоде с возможностью моделирования оперативной техники *in situ* [10, 11]. Стоит отметить, что создание трехмерных моделей путем преобразования изображений находит свое применение и для модернизации визуализации, а также в образовательной деятельности [12].

В своем клиническом случае мы продемонстрировали применение метода 3D-моделирования у пациента со сложным врожденным пороком сердца, что в итоге положительным образом повлияло на окончательный исход лечения.

ЛИТЕРАТУРА/ REFERENCE

1. Chevers N. Recherches sur les maladies de l'artère pulmonaire. Arch Gen Med. 1847; 15: 488–508.

2. Miller R.A., Lev M., Paul M.H. Congenital absence of the pulmonary valve. The clinical syndrome of tetralogy of Fallot with pulmonary regurgitation. *Circulation*. 1962; 26(2): 266–78.
3. Rao P.S., Lawrie G.M. Absent pulmonary valve syndrome. Surgical correction with pulmonary arterioplasty. *Br Heart J*. 1983; 50(6): 586–9.
4. Momma K., Kondo C., Matsuoka R. Tetralogy of Fallot with pulmonary atresia associated with chromosome 22q11 deletion. *J Am Coll Cardiol*. 1996; 27(1): 198–202.
5. Becker R., Schmitz L., Guschmann M., et al. Prenatal diagnosis of familial absent pulmonary valve syndrome: case report and review of the literature. *Ultrasound Obstet Gynecol*. 2001; 17(3): 263–7.
6. Zucker N., Rozin I., Levitas A., et al. Clinical presentation, natural history, and outcome of patients with the absent pulmonary valve syndrome. *Cardiol Young*. 2004; 14(4): 402–8.
7. Cui J., Chen L., Guan X., et al. Surgical planning, three-dimensional model surgery and preshaped implants in treatment of bilateral craniomaxillofacial post-traumatic deformities. *J Oral Maxillofac Surg*. 2014; 72(6): 1138 e1–14.
8. Farooqi K.M., Gonzalez-Lengua C., Shenoy R., et al. Use of a Three Dimensional Printed Cardiac Model to Assess Suitability for Biventricular Repair. *World J Pediatr Congenit Heart Surg*. 2016; 7(3): 414–6.
9. Sodian R., Weber S., Markert M., et al. Stereolithographic models for surgical planning in congenital heart surgery. *Ann Thorac Surg*. 2007; 83(5): 1854–7.
10. Paula Pinho Matos A., Teixeira Castro P., de Barros Duarte L., et al. Prenatal diagnosis of cervical masses by magnetic resonance imaging and 3D virtual models: perinatal and long-term follow-up outcomes. *J Matern Fetal Neonatal Med*. 2018; 20: 1–9.
11. Werner H., Lopes J., Tonni G., et al. Maternal-fetal attachment in blind women using physical model from three-dimensional ultrasound and magnetic resonance scan data: six serious cases. *J Matern Fetal Neonatal Med*. 2016. 2016/07/17; 29(14): 2229–32.
12. Giannopoulos A.A., Mitsouras D., Yoo S.J., et al. Applications of 3D printing in cardiovascular diseases. *Nat Rev Cardiol*. 2016; 13(12): 701–18.
13. Talwar S. et al. *Indian Heart Journal*. 2017; 69: 767–71.
14. Hu R. et al. *Inter CardioVascular and Thoracic Surg*. 2013; 16: 792–6.
15. Matthew S. et al *Ann Thorac Surg* 2014; Sachin Talwar et al *IHJ* 2017.
16. Yong E. T. *Ann Thorac Surg* 2014; 97: 1671–7.