DOI: 10.21294/1814-4861-2018-17-6-123-127
УДК: 617.553-006.363.04-073.756.8

Для цитирования: *Лагкуева И.Д., Ребрикова В.А., Егорова Е.В., Сергеев Н.И., Котляров П.М., Близнюков О.П.* Компьютерно-томографическая семиотика лейомиосаркомы забрюшинной локализации исходящей из мышечной стенки селезеночной вены (клиническое наблюдение). Сибирский онкологический журнал. 2018; 17 (6): 123–127. – doi: 10.21294/1814-4861-2018-17-6-123-127.
For citation: *Lagkueva I.D., Rebrikova V.A., Egorova E.V., Sergeev N.I., Kotlyarov P.M., Bliznyukov O.P.* Computer tomographic semiotics of retroperitoneal leiomyosarcoma arising from the muscular wall of the splenic vein: a case report. Siberian Journal of Oncology. 2018; 17 (6): 123–127. – doi: 10.21294/1814-4861-2018-17-6-123-127.

КОМПЬЮТЕРНО-ТОМОГРАФИЧЕСКАЯ СЕМИОТИКА ЛЕЙОМИОСАРКОМЫ ЗАБРЮШИННОЙ ЛОКАЛИЗАЦИИ, ИСХОДЯЩЕЙ ИЗ МЫШЕЧНОЙ СТЕНКИ СЕЛЕЗЕНОЧНОЙ ВЕНЫ (КЛИНИЧЕСКОЕ НАБЛЮДЕНИЕ)

И.Д. Лагкуева, В.А. Ребрикова, Е.В. Егорова, Н.И. Сергеев, П.М. Котляров, О.П. Близнюков

Федеральное государственное бюджетное учреждение «Российский научный центр рентгенорадиологии» Министерства здравоохранения Российской Федерации, г. Москва, Россия
Россия, г. Москва, 117997, ул. Профсоюзная, 86. E-mail: sergeevnickolay@yandex.ru

Аннотация

Актуальность проблемы объясняется сложностью диагностики внеорганных образований ретроперитонеума по данным лучевых методов исследования. Это обусловлено большими пространствами, заполненными рыхлой жировой клетчаткой, которые позволяют образованию длительное время развиваться бессимптомно. Кроме того, этот вид патологии является достаточно редким, а рентгенологическая семиотика и клиническая картина могут быть неспецифичными. **Описание.** Представлено редкое клиническое наблюдение 53-летней пациентки, у которой по данным мультиспиральной компьютерной томографии (МСКТ) с рентгенконтрастным усилением было выявлено объемное образование забрюшинного пространства. Ряд дополнительных диагностических процедур, а также данные морфологического исследования позволили установить окончательный диагноз – внеорганная забрюшинная лейомиосаркома, исходящая из мышечной стенки селезеночной вены. **Заключение.** Как показал ретроспективный анализ данных КТ, краевой дефект контрастированной селезеночной вены, обусловленный опухолью, может являться вероятностным признаком происхождения данного новообразования из мышечной стенки сосуда. Окончательный диагноз ставится на основании морфологического исследования.

Ключевые слова: лейомиосаркома, селезеночная вена, компьютерная томография, брюшная полость.

COMPUTER TOMOGRAPHIC SEMIOTICS OF RETROPERITONEAL LEIOMYOSARCOMA ARISING FROM THE MUSCULAR WALL OF THE SPLENIC VEIN: A CASE REPORT

I.D. Lagkueva, V.A. Rebrikova, E.V. Egorova, N.I. Sergeev, P.M. Kotlyarov, O.P. Bliznyukov

Russian Scientific Center of Roentgenoradiology of the Ministry of Healthcare of the Russian Federation, Moscow, Russia
86, Profsoyuznaya Street, 117997-Moscow, Russia. E-mail: blisnukov@mail.ru

Лагкуева Ирина Джабраиловна, ilagkueva@mail.ru

Abstract

Background. Diagnostic imaging of retroperitoneal neoplasms that arise within the retroperitoneal space but outside the major organs in this space is challenging due to the presence of large spaces filled with fatty tissue that allows the tumor to develop asymptomatically for a long time. In addition, these tumors are rare, and radiological semiotics and clinical manifestations can be nonspecific. **Case presentation**. We present the rare clinical case of a 53-year-old patient with a large retroperitoneal mass detected by contrast-enhanced computed tomography. Additional imaging diagnostic procedures as well as histological findings helped to make a definitive diagnosis: extraorganic retroperitoneal leiomyosarcoma arising from the muscular wall of the splenic vein. **Conclusion.** The retrospective analysis of CT data showed that the tumor-induced marginal defect in the contrasted splenic vein may indicate the tumor arising from the muscular wall of the vessel. The final diagnosis was made on the basis of a morphological study.

Key words: leiomyosarcoma, splenic vein, computed tomography, abdominal cavity.

Введение

Ретроперитонеальные внеорганные саркомы мягких тканей составляют 10–15 % всех случаев саркомы мягких тканей. Из-за больших пространств и рыхлой структуры забрюшинной клетчатки образования длительное время развиваются бессимптомно. Лейомиосаркома (ЛМС) занимает третье место по частоте среди злокачественных опухолей мягких тканей после липосаркомы и злокачественной фиброзной гистиоцитомы, составляя от 5 до 10 % сарком мягких тканей. Лейомиосаркомы развиваются из мышечной ткани, составляют 0,2 % по отношению ко всем опухолям человека, могут развиваться в любом органе [1–4]. Описаны случаи возникновения лейомиосаркомы из нижней полой вены [5, 6]. К 2014 г. в литературе было представлено 4 случая леоймиосаркомы из селезеночной вены [7, 8]. При забрюшинной локализации ЛМС обычно достигают крупных размеров, инфильтрируют рядом расположенные органы и сосуды (что затрудняет дооперационное распознавание органопринадлежности) и часто оказываются неоперабельными. Лучевые методы диагностики (ультразвуковое исследование, компьютерная и магнитно-резонансная томографии) – ведущие в выявлении объёмных образований брюшной полости, таза на доклиническом этапе их развития. Наиболее полное представление о размерах, органопринадлежности, распространенности и возможной природе образования дают компьютерная и магнитно-резонансные томографии с контрастным усилением [9–11].

В доступной литературе нами не найдено отечественных работ по лейомиосаркомам, исходившим из мышечной стенки селезеночной вены. В качестве примера приводим клиническое наблюдение лейомиосаркомы, исходящей из клеток мышечной оболочки селезеночной вены.

Клиническое наблюдение

Больная П., 1965 г. р., предъявляла жалобы на горечь во рту. В октябре 2017 г. в связи с вышеуказанными жалобами по месту жительства выполнено УЗИ органов брюшной полости. Обнаружено объемное образование хвоста поджелудочной железы. По данным МРТ органов брюшной полости с внутривенным контрастированием также подтверждено наличие объемного образования хвоста поджелудочной железы. Для уточнения диагноза и определения дальнейшей тактики лечения обратилась в Российский научный центр рентгенорадиологии. Перенесенные заболевания: в 2010 г. ампутация матки с левыми придатками. Из лабораторных анализов обращало внимание повышение АЛТ до 56,9; АСТ до 47,0. При рентгенологическом исследовании желудка и 12-перстной кишки в условиях двойного контрастирования, преимущественно в ортопозиции по большой кривизне, на уровне верхней трети тела желудка, визуализируется овальной формы краевой дефект с четкими контурами, на протяжении 5,7 см, в глубину – 1,5 см. На этом уровне отмечается сближение складок желудка, с ровными и четкими контурами на всем протяжении; перистальтические волны нормальной глубины, эвакуация не изменена. Стенки желудка эластичные во всех отделах. Выявлен дивертикул нисходящей части двенадцатиперстной кишки. Заключение: оттеснение верхней трети тела желудка образованием, расположенным вне желудка (рис. 1).

Выполнена мультиспиральная компьютерная томография с болюсным усилением «Ультравист 390» органов брюшной полости. На серии КТ органов брюшной полости в проекции хвоста поджелудочной железы визуализируется объемное образование 60×61×63 мм с выраженным неравномерным накоплением контрастного препарата на протяжении 10 мм без границы с задней стенкой тела желудка, смещаясь с ней при полипозиционном исследовании, также отсутствует четкая граница с хвостом поджелудочной железы. Сосуды не изменены. Печень не увеличена, контуры ровные и четкие, внутри- и внепеченочные протоки не расширены, структура паренхимы однородная. Желчный пузырь обычных размеров и расположения, контуры ровные и четкие, стенка не утолщена, в просвете дополнительные образования не определяются. Селезенка не увеличена, контуры

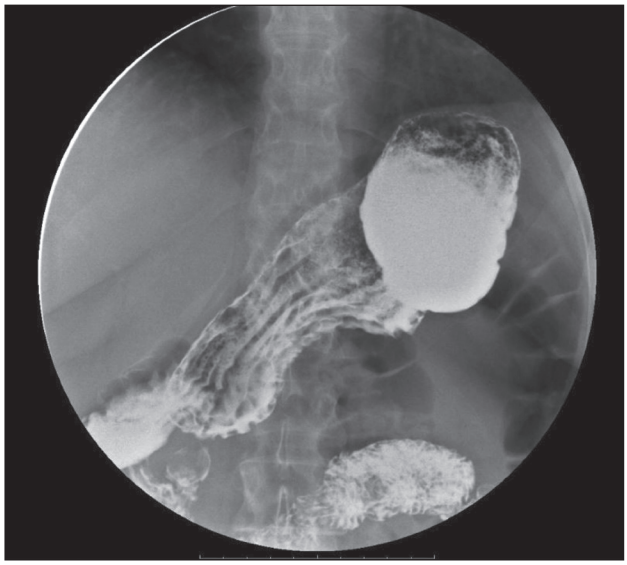

Рис. 1. Рентгеноскопия желудка. Лейомиосаркома забрюшинного пространства – сдавление стенки тела желудка по большой кривизне. Рельеф слизистой органа сохранен

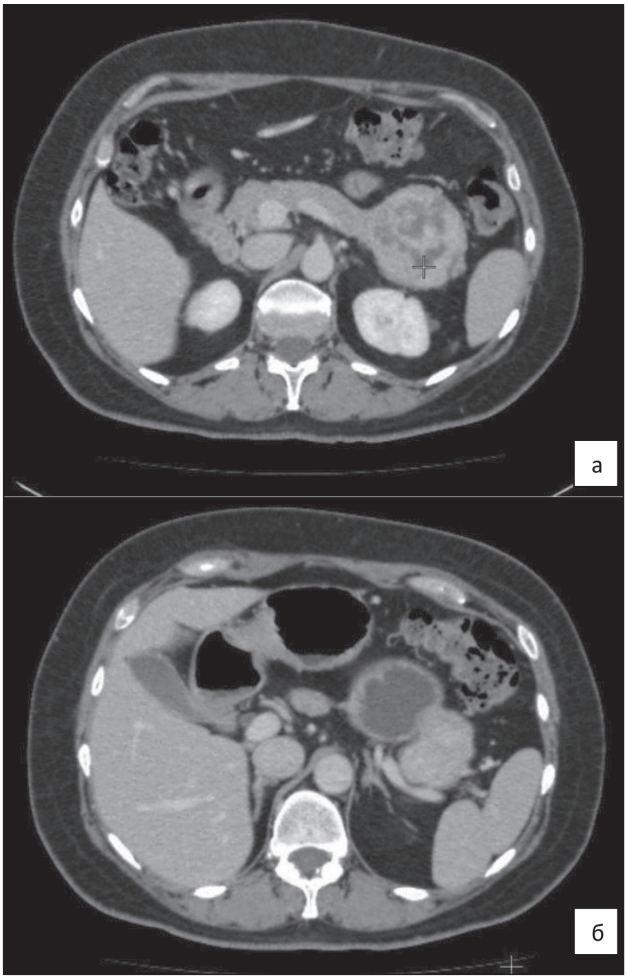

Рис. 2. Лейомиосаркома забрюшинного пространства. МСКТ, с болюсным усилением, аксиальные срезы: а) объемное образование, прилежащее к хвосту поджелудочной железы, телу желудка с деформацией последнего;
б) объемное образование, сдавливающее селезеночную вену. Обращает внимание гетерогенное накопление контрастного вещества опухолью с наличием гиподенсных участков

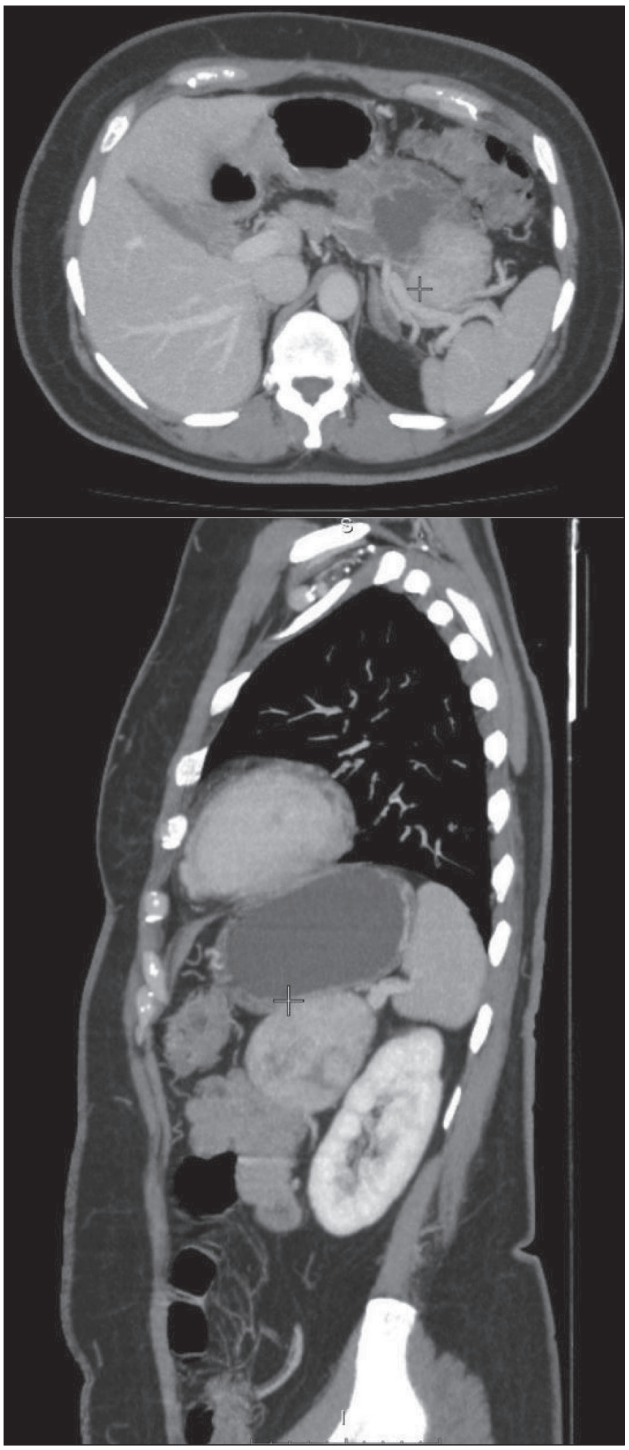

Рис. 3. Лейомиосаркома забрюшинного пространства. МСКТ с болюсным усилением. Постпроцессинговая обработка изображений в режиме MIP в аксиальной и сагиттальной плоскостях (срез толщиной 8 мм). На сканах визуализируется плотное прилежание образования к селезеночной вене, давление на желудок

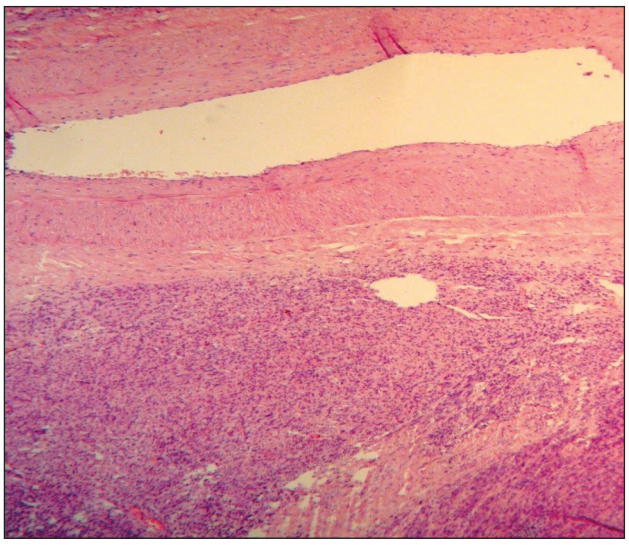

Рис. 4. Микрофото. Гистологическое строение лейомиосаркомы. Опухоль исходит из клеток мышечной оболочки селезеночной вены. Просвет вены слева. ×50. Окраска гематоксилином и эозином

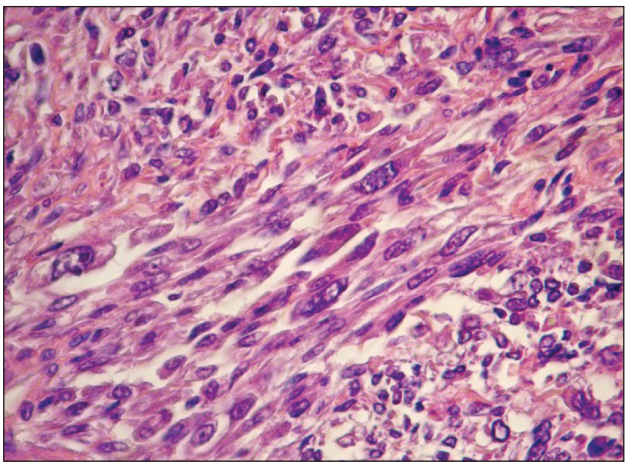

Рис. 5. Микрофото. Гистологическая структура лейомиосаркомы. Пучки веретенообразных клеток среди коллагеновой стромы, митозы. ×400. Окраска гематоксилином и эозином

ровные и четкие, структура паренхимы однородная, плотность не изменена. Поджелудочная железа обычных размеров, типично расположена, в остальных отделах контуры ровные и четкие, плотность и структура паренхимы не изменены. Парапанкреатическая клетчатка без особенностей. Надпочечники типичного расположения, размеров и структуры. Почки обычного расположения и размеров, контуры ровные и четкие, плотность и структура паренхимы не изменены. В проекции почечных синусов дополнительные образования не определяются, ЧЛС и верхние отделы мочеточников не расширены. Увеличенных лимфатических узлов нет. Жидкости в брюшной полости нет. Заключение: Опухоль брюшной полости, возможно, исходящая из стенки желудка (рис. 2, 3).

Выполнено видеолапароскопическое удаление опухоли с резекцией хвоста поджелудочной железы, спленэктомией. На операции представлялось, что опухоль исходит из хвоста поджелудочной железы. После исследования операционного материала было сделано заключение: внеорганная забрюшинная лейомиосаркома 3-й степени злокачественности (по системе FNCLCC). Опухоль врастает в капсулу и паренхиму хвоста поджелудочной железы (на глубину 3 мм). Ткань поджелудочной железы и селезенки обычного строения. Опухоль исходит из клеток мышечной оболочки селезеночной вены. В крае резекции хвоста поджелудочной железы опухоль не обнаружена (рис. 4, 5).

Заключение

Приведенный случай демонстрирует сложность определения органной принадлежности забрюшинных образований при достижении ими больших размеров. Компьютерная томография позволяет получить информацию о расположении опухоли, числе узлов, размерах, взаимоотношении с окружающими органами, магистральными сосудами, наличии метастазов. Однако при больших размерах опухоли достоверно точно установить ее органопринадлежность затруднительно. В пользу злокачественного характера опухоли свидетельствовало гетерогенное накопление контрастного вещества при болюсном контрастном усилении, что подтверждается данными других исследователей [2–11]. Гистологическое исследование установило, что забрюшинная лейомиосаркома исходит из мышечной стенки селезеночной вены. Ретроспективно можно полагать, что краевой дефект селезеночной вены, выявлявшийся при КТ с болюсным контрастным усилением, является симптомом, позволяющим предполагать принадлежность леоймиосаркомы к сосудистой структуре, в данном наблюдении – к селезеночной вене.

ЛИТЕРАТУРА/REFERENCES

1. *Березовская Т.П., Вальков А.Ю., Михайлова Е.В., Валькова В.Н., Нагибин А.В.* Лейомиосаркома забрюшинного пространства: МР-томографическая и гистологическая корреляция (Клиническое наблюдение). Медицинская визуализация. 2005; 4: 51–55. [*Berezovskaya T.P., Valkov A.Yu., Mihajlova E.V., Valkova V.N., Nagibin A.V.* Retroperitoneal Leiomyosarcoma: MRI with Morphological Correlation (Case report). Medical Visualization. 2005; 4: 51–55. (in Russian)].

2. *Lal H., Neyaz Z., Kapoor V.K., Pottakkat B., Gupta P.* Local recurrence and multi-organ metastasis of primary retroperitoneal leiomyosarcoma in unusual locations after surgical resection. J Radiol Case Rep. 2011; 5 (6): 1–8. doi: 10.3941/jrcr.v5i6.626.

3. *Hodzic J., Golka K., Möhring K., Riedasch G.* Retroperitoneal leiomyosarcoma. A rare differential diagnosis of an adrenal tumor. Urologe A. 2006 Feb; 45 (2): 209–12. doi: 10.1007/s00120-005-0930-5.

4. *Mateo Vallejo F., Dominguez Reinado M.R., Medina Achirica C., Diaz Oteros M., Esteban Ramos J.L., Melero Brenes S.* Giant retroperitoneal leiomyosarcoma. Multiorgan block removal. Int J Surg Case Rep. 2014; 5 (12): 1050–3. doi: 10.1016/j.ijscr.2014.10.061.

5. *Laskin W.B., Fanburg-Smith J.C., Burke A.P., Kraszewska E., Fetsch J.F., Miettinen M.* Leiomyosarcoma of the inferior vena cava: clinicopathologic study of 40 cases. Am J Surg Pathol. 2010 Jun; 34 (6): 873–81. doi: 10.1097/PAS.0b013e3181ddf569.

6. *Dull B.Z., Smith B., Tefera G., Weber S.* Surgical management ofretroperitoneal leiomyosarcoma arising from the inferior vena cava. J Gastrointest Surg. 2013 Dec; 17 (12): 2166–71. doi: 10.1007/s11605-013-2385-0.

7. *Patrono D., Molinaro L., Mazza E., Romagnoli R., Salizzoni M.* Splenic vein leiomyosarcoma: case report and review of the literature JOP. 2014 Sep 28; 15 (5): 512–4. doi: 10.6092/1590-8577/2803.

8. *Aguilar C., Socola F., Donet J.A., Gallastegui N., Hernandez G.A.* Leiomyosarcoma of the splenic vein Clin Med Insights Oncol. 2013 Oct 15; 7: 263–8. doi: 10.4137/CMO.S12403.

9. *Niver B.E., Megibow A.J., Faust M.J., Rosenkrantz A.B.* Multidetector CT appearance of leiomyosarcoma of the splenic vein. Clin Radiol. 2011 Jul; 66 (7): 688–90. doi: 10.1016/j.crad.2011.01.006.

10. *Котляров П.М., Виниковецкая А.В., Гваришвили М.А., Шадури Е.В., Егорова Е.В.* Лучевая диагностика мезенхимальных неорганных опухолей забрюшинного пространства. Медицинская визуализация. 2009; 2: 52–58. [*Kotlyarov P.M., Vinikovetskaja A.V., Gvarishvili M.A., Shaduri E.V., Egorova E.V.* Diagnostic Imaging of Mesenchymal Nonorganic Tumors of Retroperitoneum. Medical Visualization. 2009; 2: 52–58. (in Russian)].

11. *Виниковецкая А.В., Котляров П.М., Егорова Е.В., Шадури Е.В.* Применение компьютерной томографии в комплексной лучевой диагностике неорганных опухолей забрюшинного пространства. Вестник Московского онкологического общества. 2009; 3: 5–6. [*Vinikovetskaya A., Kotliarov P., Egorova E., Shaduri E.* CT-angiography for retroperitoneal tumors. Bulletin of the Moscow Cancer Society. 2009; 3: 5–6. (in Russian)].

Поступила/Received 07.03.18
Принята в печать/Accepted 03.07.18

СВЕДЕНИЯ ОБ АВТОРАХ

Лагкуева Ирина Джабраиловна, младший научный сотрудник научно-исследовательского отдела новых технологий и семиотики лучевой диагностики заболеваний органов и систем, ФГБУ «Российский научный центр рентгенорадиологии» Минздрава России (г. Москва, Россия). E-mail: ilagkueva@mail.ru.

Ребрикова Вера Александровна, младший научный сотрудник научно-исследовательского отдела новых технологий и семиотики лучевой диагностики заболеваний органов и систем, ФГБУ «Российский научный центр рентгенорадиологии» Минздрава России (г. Москва, Россия). E-mail: 1440707mv@list.ru. SPIN-код: 3848-9432. AuthorID (РИНЦ): 870173.

Егорова Екатерина Владимировна, кандидат медицинских наук, старший научный сотрудник научно-исследовательского отдела новых технологий и семиотики лучевой диагностики заболеваний органов и систем, ФГБУ «Российский научный центр рентгенорадиологии» Минздрава России (г. Москва, Россия). SPIN-код: 9669-6326. AuthorID (РИНЦ): 703406.

Сергеев Николай Иванович, доктор медицинских наук, ведущий научный сотрудник научно-исследовательского отдела новых технологий и семиотики лучевой диагностики заболеваний органов и систем, ФГБУ «Российский научный центр рентгенорадиологии» Минздрава России (г. Москва, Россия). E-mail: sergeevnickolay@yandex.ru. SPIN-код: 2408-6502. AuthorID: 720796.

Котляров Пётр Михайлович, доктор медицинских наук, профессор, заведующий научно-исследовательским отделом новых технологий и семиотики лучевой диагностики заболеваний органов и систем, ФГБУ «Российский научный центр рентгенорадиологии» Минздрава России (г. Москва, Россия). E-mail: marnad@list.ru. SPIN-код: 1781-2199. AuthorID: 194339.

Близнюков Олег Петрович, доктор медицинских наук, заведующий патологоанатомическим отделением, ФГБУ «Российский научный центр рентгенорадиологии» Минздрава России (г. Москва, Россия). E-mail: blisnukov@mail.ru.

Финансирование
Это исследование не потребовало дополнительного финансирования.
Конфликт интересов
Авторы объявляют, что у них нет конфликта интересов.

ABOUT THE AUTHORS

Irina D. Lagkueva, MD, Researcher, Department of New Technologies and Semiotics of Radiological Diagnosis of Diseases of Organs and Systems, Russian Scientific Center of Roentgenoradiology of the Ministry of Healthcare of the Russian Federation (Moscow, Russia). E-mail: ilagkueva@mail.ru.

Vera A. Rebrikova, MD, Researcher, Department of New Technologies and Semiotics of Radiological Diagnosis of Diseases of Organs and Systems, Russian Scientific Center of Roentgenoradiology of the Ministry of Healthcare of the Russian Federation (Moscow, Russia).

Ekaterina V. Egorova, MD, PhD, Senior Researcher, Department of New Technologies and Semiotics of Radiological Diagnosis of Diseases of Organs and Systems, Russian Scientific Center of Roentgenoradiology of the Ministry of Healthcare of the Russian Federation (Moscow, Russia).

Nikolai I. Sergeev, MD, PhD, Leading Researcher, Department of New Technologies and Semiotics of Radiological Diagnosis of Diseases of Organs and Systems, Russian Scientific Center of Roentgenoradiology of the Ministry of Healthcare of the Russian Federation (Moscow, Russia). E-mail: sergeevnickolay@yandex.ru. ORCID: 0000-0003-4147-1928.

Pyotr M. Kotlyarov, MD, Professor, Head of the Department of New Technologies and Semiotics of Radiological Diagnosis of Diseases of Organs and Systems, Russian Scientific Center of Roentgenoradiology of the Ministry of Healthcare of the Russian Federation (Moscow, Russia). E-mail: marnad@list.ru.

Oleg P. Bliznyukov, MD, DSc, Head of the Pathoanatomical Department of Russian Scientific Center of Roentgenoradiology of the Ministry of Healthcare of the Russian federation (Moscow, Russia). E-mail: blisnukov@mail.ru.

Funding
This study required no funding.
Conflict of interest
The authors declare that they have no conflict of interest.